



## IMAGE QUIZ

อิศรา เบงมิน พ.บ.\*, วรนาฏ รัตนากร พ.บ.\*\*

*Itsara Benjamin M.D.\*, Woranart Ratanakorn M.D.\*\**

ผู้ป่วยชายไทยอายุ 61 ปี ภูมิลำเนา จ.ชลบุรี มาด้วยอาการพูดคุยสับสน 2 วันก่อนมาโรงพยาบาล 4 วันญาติให้ประวัติหลังตื่นนอนอ่อนแรงข้างซ้าย ยกช้อนข้าวแล้วตก ไม่มีปากเบี้ยว ยังพูดคุยรู้เรื่อง 2 day พูดคุยสับสน มีไข้

**สัญญาณชีพ:** อุณหภูมิ 38.6 องศาเซลเซียส ความดัน 152/88 มิลลิเมตรปรอท ชีพจร 96 ครั้ง/นาที ความอิ่มตัวของออกซิเจน 93-94 %

ความรู้สึกตัวดี E4M6V5, pupil 3 mm, RTLBE

ไม่พบการอัมพาตของใบหน้า

การรับรู้เมื่อกระตุ้นด้วยเข็มแทงลดลงของใบหน้าซีกขวา

เมื่อแลบลิ้นเอียงไปด้านขวา

ความแข็งแรงของกล้ามเนื้อเกรด V/V ยกเว้นขาขวา IV/III การรับรู้เมื่อกระตุ้นด้วยเข็มแทงลดลงของขาขวา

**ภาพถ่ายรังสีคอมพิวเตอร์:** พบก้อนเนื้อแน่นไม่สม่ำเสมอขนาด 2.4 x 3.0 x3.1 มีการบวมน้ำของหลอดเลือดโดยรอบ บริเวณสมองกลีบหน้าผากข้าง และข้างขม่อม คอร์ปัสแคลโลซัม แคปซูลภายในได้ดันซ้ายและแคปซูลภายนอกทำให้เกิดการเลื่อนของเส้นกึ่งกลางสมองไปด้านขวา

**การตรวจคลื่นแม่เหล็กไฟฟ้าสมอง** เป็นดังภาพ

A 61-year-old Thai male patient in Chonburi province came with confusion 2 days before coming to the hospital. 4 days ago, relatives gave a history of weakness on the left side after waking up, lifting a spoon of rice and falling. There is no crooked mouth, still talking about things.

2 days ago, the patient present confused and fever.

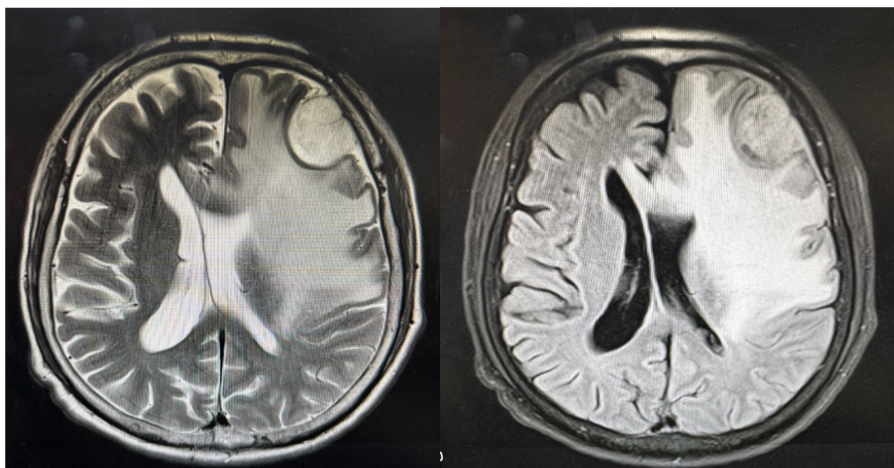
V/S BT 38.6 C, spo2 93-94%, BP 152/88 mmHg, PR 96/min

Oriented to time place and person

E4M6V5, pupil 3 mm, RTLBE, no facial palsy, decreased pinprick sensation, right side of the face, tongue deviation to the right, motor power grade V/V all except the right leg IV/III, decrease in pinprick sensation in the right thigh and leg

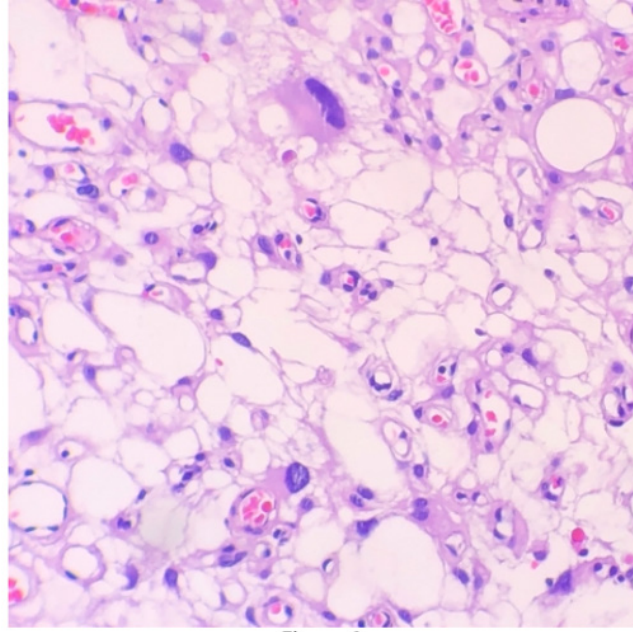
**CT brain:** 2.4 x 3.0 x3.1 well-defined heterogeneous extra-axial mass with extensive surrounding vasogenic edema involving left frontal and parietal lobes, corpus callosum, left internal capsule, and external capsule, causing mass effect, rightward midline shift

**MRI brain** as shown



ผลชิ้นเนื้อ เป็นดังรูป

The Histological section as picture below



กรุณาตอบในชุดกระดาษคำตอบท้ายเล่ม หมดเขตรับคำตอบก่อน 30 พฤษภาคม 2569 เฉลยคำตอบใน วารสารโรงพยาบาลชลบุรี เล่ม 2/2569

1 Credit



## QUIZ

### คำถามสำหรับ IMAGE QUIZ

**อิสรา เบจมิน พ.บ., วรนาฏ รัตนากร พ.บ.**

***Itsara Benjamin M.D., Woranart Ratanakorn M.D.***

คำถามที่ 1 จงบรรยายสิ่งที่พบในผล pathology

คำตอบ

คำถามที่ 2 จงบอกการดำเนินโรค

คำตอบ

คำถามที่ 3 จงบอกกลุ่มอาการที่อาจพบร่วม

คำตอบ

1. Question 1: Give a diagnosis.


Answer:

2. Question 2: Tell me about course of the disease.

Answer:

3. Question 3: Describe the syndromes you may experience

Answer:



## กระดาษคำตอบ ฉบับที่ 3/2568

ชื่อ น.พ./พ.ญ. ....นามสกุล.....อายุ.....ปี เลขที่ใบประกอบวิชาชีพ ว.....

ร.พ.รัฐบาล  ร.พ.เอกชน  คลินิก  อื่น.....

ที่อยู่เลขที่.....ซอย.....ถนน.....ตำบล.....

อำเภอ.....จังหวัด.....รหัสไปรษณีย์.....

จงเติมข้อความลงในกระดาษคำตอบ

### 1. เรื่อง Image Quiz

คำถามที่ 1 จงบรรยายสิ่งที่พบในผล pathology

คำตอบ.....

คำถามที่ 2 จงบอกการดำเนินโรค

คำตอบ.....

คำถามที่ 3 จงบอกกลุ่มอาการที่อาจพบร่วม

คำตอบ.....

1. Question 1: Give a diagnosis.

Answer:.....

2. Question 2: Tell me about course of the disease.

Answer:.....

3. Question 3: Describe the syndromes you may experience

Answer:.....

**โปรด!! ส่งกระดาษคำตอบของท่านมาที่**

วารสารโรงพยาบาลชลบุรี 69 หมู่ 2 ถนนสุขุมวิท ตำบลบ้านสวน อำเภอเมือง จังหวัดชลบุรี 20000  
ก่อนวันที่ 30 พฤษภาคม 2569 ผู้ส่งกระดาษคำตอบจะได้รับวารสารฉบับต่อไปจำนวน 1 เล่ม





## เฉลยคำถาม ฉบับที่ 3/2568

### 1. เรื่อง Image Quiz

**ข้อที่ 1** All glomeruli show a mild to moderate increase of matrix and cell in some mesangial areas, with thickening of some capillary walls without leukocytic infiltrate. Immunofluorescence microscopy shows granular deposition of IgG(1+) and IgA(3+).

**ข้อที่ 2** Lupus Nephritis, class II/IV (A)

**ข้อที่ 3** The main options for induction therapy are mycophenolate mofetil administered together with corticosteroids for Lupus Nephritis, class IV. Cyclophosphamide is reserved for severe cases because of safety concerns.